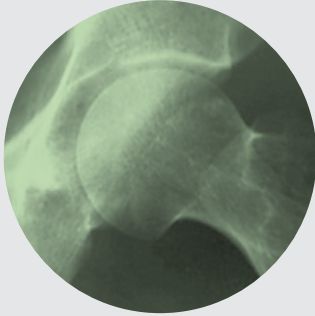




**Dr. Santiago P. Vedoya**  
Médico Especialista en Ortopedia y Traumatología



# Fallas de origen mecánico en fracturas inestables de cadera tratadas con clavo placa DHS y técnica de Dimon

*Mechanical Failures on unstable  
hip fractures treated with DHS  
and Dimon technique*

**Dr. Santiago P. Vedoya**

Hospital Británico de Buenos Aires  
Servicio de Ortopedia y Traumatología

*Ningún beneficio de ningún tipo fue recibido por el autor en relación a la confección de este estudio.*

## Resumen

Prácticamente la mitad de las fracturas de cadera presentan un patrón inestable, lo cual se define por el compromiso de la cortical pósterior interna del fémur, a la altura del trocánter menor. Si bien es discutida la forma de tratamiento de estas fracturas, la necesidad de movilizar al paciente lo más pronto posible llevó al desarrollo de técnicas de estabilización como la de Dimon. El objetivo de este trabajo es analizar las fallas y complicaciones de aspecto puramente mecánico en relación con esta técnica quirúrgica en 78 pacientes operados en nuestro servicio. En él se observa como la imposibilidad de impacción del foco de fractura tiene un rol fundamental en el pronóstico, por lo que deben optimizarse todos los aspectos que pudieran garantizar un sistema estable pero dinámico.

### Palabras clave

Dimon, Fractura, Cadera, DHS.

## Summary

Almost half of the hip fractures have an unstable pattern, which is defined by the compromise of the lesser trochanter. Even if the treatment of these fractures is discussed, the need to get the patient off the bed as soon as possible led to the development of specific surgical techniques. The purpose of this paper is to analyze the failures and complications of the Dimon technique, of exclusively mechanic characteristics, in 78 patients who had surgery in our service. In its conclusions it can be observed how the impossibility of impaction of the fracture has an essential role in the prognosis. Therefore, all the aspects that could assure a stable but dynamic system must be considered.

## Keywords

Dimon, Fractura, Cadera, DHS.

## Introducción

El aumento en la expectativa de vida ha generado un incremento en las fracturas de cadera, tanto mediales como laterales. Nueve de cada diez fracturas de cadera se producen en pacientes mayores de 65 años, de las cuales aproximadamente la mitad son fracturas laterales<sup>14,15</sup>. Son varios los factores a tomar en cuenta al momento de tratar a un paciente de edad avanzada por una fractura de cadera, pero quizás el más importante es que muchos de estos enfermos presentan comorbilidades que hacen fundamental una rápida recuperación de la capacidad de marcha. Por lo tanto, la elección del método de tratamiento dependerá tanto del trazo de fractura estable o inestable, como del estado de salud del enfermo, y de su estilo y calidad de vida.

La inestabilidad de una fractura lateral de cadera se define por el compromiso de la cortical posteromedial en la zona del trocánter menor, ya que por allí pasan las fuerzas de carga desde la articulación hacia el fémur distal, y es su reconstrucción lo que nos asegurara la estabilidad de la fractura. Estas fracturas se definen por la presencia de: un fragmento cérvico cefálico, la diáfisis femoral, un fragmento posterointerno que incluye al trocánter menor, y un fragmento postero lateral del trocánter mayor<sup>1,2,3,4,6,15,16</sup>.

Las fracturas laterales inestables de cadera (FLIC) generan controversia con respecto al método de tratamiento. Esto se debe a que, como en cualquier fractura inestable, si se realiza la osteosíntesis sin mejorar la estabilidad, inevitablemente las fuerzas serán transmitidas por el implante, lo que aumenta el riesgo de desplazamiento al varo de la fractura, pseudoartrosis y eventual rotura del mismo. El fragmento posterointerno puede no observarse claramente en la radiografía de frente, pero suele ser identificable en la de perfil<sup>11</sup>. Si la inestabilidad del trazo no es reconocida preoperatoriamente, la reducción anatómica no restablecerá la estabilidad<sup>3</sup>. Esto se debe a que la fuerza de los aductores tienden a desplazar la diáfisis medialmente y las fuerzas musculares y del peso corporal desvían la fractura en varo debido a la solución de continuidad de la cortical posteromedial.

La estabilidad de las FLIC luego de la osteosíntesis se determina por la capacidad del cirujano de aproximar las corticales del fémur (fundamentalmente las mediales) a nivel de la fractura<sup>19</sup>.

Dimon y Hughston<sup>3</sup> describieron en 1967 una técnica quirúrgica con el objetivo de dar estabilidad de un modo no anatómico a las FLIC. Esta técnica propone la medialización de la diáfisis femoral, la valguización del fragmento proximal y la impactación de la espícula ósea del calcar en el canal femoral. La osteosíntesis la realizaban con un clavo-placa de Jewett, y según su reporte pasaron de un índice de complicaciones del 51 % con reducción anatómica, al 8 % con la nueva técnica<sup>3</sup>.

Harrington, en 1973, publica sus resultados utilizando la técnica de Dimon Hughston con un tornillo placa deslizante (tipo DHS) describiendo sus beneficios al evitar las complicaciones mecánicas asociadas al clavo placa de Jewett<sup>6</sup>.

Esta técnica quirúrgica, y la importancia del concepto de estabilidad en el enfoque terapéutico de las fracturas laterales de cadera, fueron descritas en el país ya en el año 1976 por Milstein y Henry<sup>16</sup>. Lopreite<sup>13</sup>, en el año 2000, presentó un estudio retrospectivo de 24 pacientes con FLIC tratados con la técnica de

Dimon-Hughston con un tornillo-placa deslizante (DHS) como osteosíntesis, en el cual describe claramente la técnica quirúrgica y sus resultados. Estos avances técnicos disminuyeron sensiblemente las complicaciones en el tratamiento de estas fracturas, sin embargo, el éxito de la técnica descrita por Dimon y Hughston radica en una serie de características mecánicas que deben respetarse para garantizar la estabilidad dinámica del sistema.

El objetivo de este trabajo es analizar las fallas y complicaciones de aspecto puramente mecánico en relación con esta técnica quirúrgica en 78 pacientes operados en nuestro servicio.

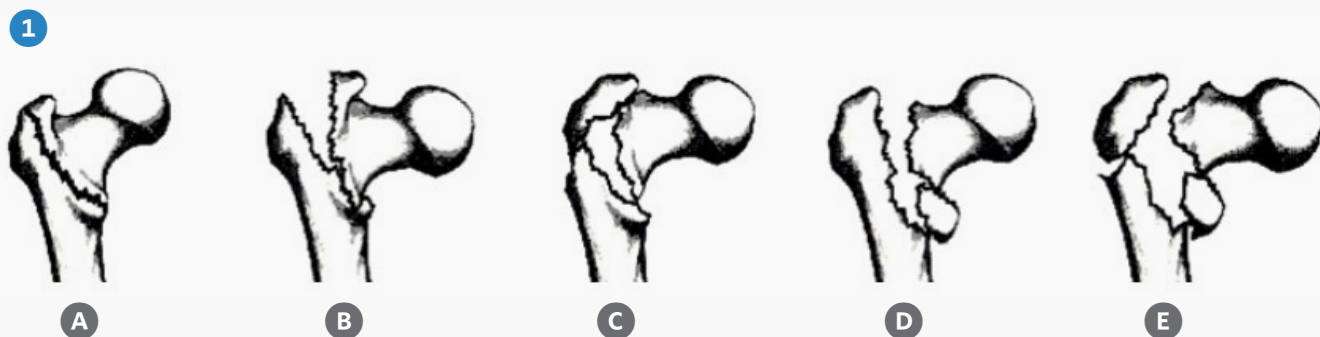## Materiales y métodos

Entre Enero de 2000 y Diciembre de 2006 fueron operados en nuestro centro 235 pacientes por fractura lateral de cadera. A 78 de ellos (34 %), que presentaron 79 FLIC (un paciente fue operado de ambas caderas, en episodios separados), se les realizó una osteosíntesis con DHS y técnica de Dimon. Las cirugías fueron realizadas por 4 médicos de planta con el cuerpo de residentes del hospital.

Se realizó el análisis retrospectivo de estos 78 pacientes. 17 de ellos fueron retirados del estudio por falta de seguimiento o por presentar complicaciones de origen no mecánico (infección, fallecimiento, etc...). De los 61 pacientes incluidos (62 fracturas), 52 fueron mujeres y 9 varones, con una edad promedio de 77,8 años (rango 58 a 98 años) Se operaron 32 pacientes de la cadera derecha y 30 de la izquierda. El seguimiento promedio fue levemente superior al año, con un máximo de 36 y un mínimo de 8 meses. El promedio de días desde la fractura hasta la cirugía fue de 3,7 días (rango 1 a 16).

Una característica importante, aunque no cuantificable, es que por su avanzada edad la mayoría de los pacientes presentan comorbilidades significativas. La indicación quirúrgica no solo fue supeditada al estado general del paciente, sino también a la capacidad por parte del mismo de realizar una marcha útil, previamente a la fractura.

Se utilizó la clasificación de Evans<sup>5</sup> para fracturas laterales de cadera, modificada por Jensen y Michalsen<sup>7</sup> (Fig. 1). De las 62 fracturas evaluadas, 2 correspondían al Tipo III, 21 al Tipo IV y 39 al Tipo V.

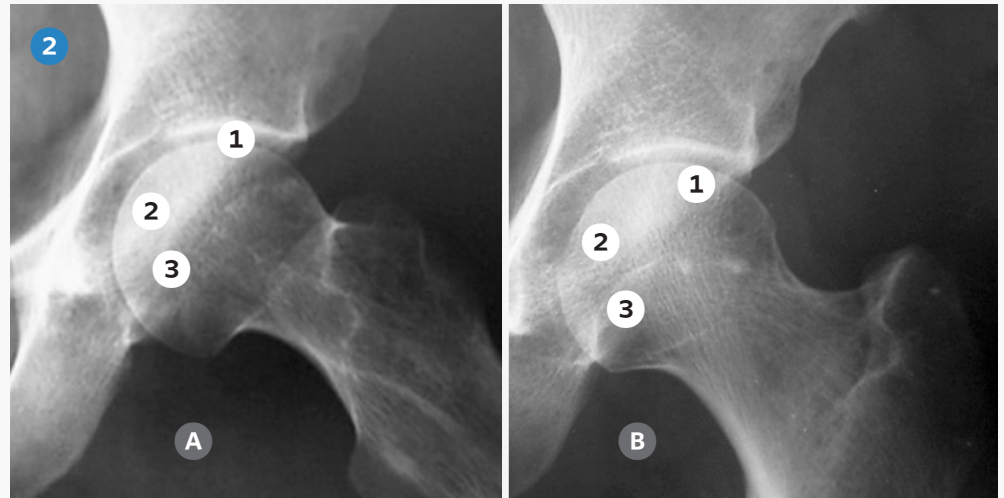


**Fig. 1:** Clasificación de fracturas laterales de cadera de Evans modificada: **A:** Tipo I: Estable no desplazada. **B:** Tipo II: Estable desplazada. **C:** Tipo III: Inestable por fragmento postero externo. **D:** Tipo IV: Inestable por fragmento postero interno. **E:** Tipo V: Inestable conminuta.

Con respecto a los aspectos puramente mecánicos, tema de esta evaluación, se realizaron en las radiografías postoperatorias las siguientes mediciones:

1 Ubicación del tornillo cefálico con respecto al eje cérvico-cefálico y al centro de la cabeza femoral: Se utilizó el sistema descrito por Kyle<sup>10</sup> para medir su ubicación, dividiendo la cabeza femoral en 3 zonas, tanto en la radiografía de frente como en el perfil, para evaluar su ubicación con respecto al núcleo duro (Fig. 2). La posición ideal es levemente inferior y posterior al eje central del cuello

femoral, zona de entrecruzamiento de las trabéculas de tensión y compresión. Esto optimiza la toma del tornillo en hueso habitualmente osteopénico, minimizando las fallas por colapso y protrusión.



**Fig 2:** Zonas de la cabeza femoral. **A-** Frente: 1- superior, 2- central, 3- inferior. **B-** Perfil: 1- anterior, 2- central, 3- posterior.

2 Colocación subcondral del tornillo cefálico: Lo ideal es a menos de 10 mm del hueso subcondral. Esto permite incrementar la capacidad de deslizamiento del tornillo en el barril de la placa, aumentando la impactación del foco y estimulando así la consolidación. El promedio fue de 9,7 mm en el frente (2 a 26 mm) y 10,8 mm en el perfil (3 a 24 mm). Esta colocación es mas compleja que en una reducción anatómica.

3 Angulación cérvico diafisaria postoperatoria: Debe buscarse una angulación de 135° o mayor para disminuir las fuerzas de tensión y aumentar las de compresión en el foco de fractura, lo que a la vez disminuye el paso de fuerzas por el implante. El promedio de angulación fue de 142,4° (mínimo 130° y máximo 150°).

4 Distancia entre la espícula proximal del calcar y la cortical interna diafisaria: A menor distancia entre las corticales internas de los fragmentos, mejor serán la mecánica y estabilidad postoperatoria, ya que es por allí por donde pasan las mayores fuerzas de compresión. Esto no siempre es sencillo debido a las diferencias anatómicas de cada paciente y de cada fractura. La distancia promedio fue de 7 mm (1 a 27 mm).

5 Capacidad de impactación post operatoria del tornillo en la placa. Si la potencial impactación (hasta que hace tope) es mínima o nula, el sistema en realidad será rígido y no deslizante. Esto puede depender no solo de las características anatómicas del paciente y la fractura (las fracturas muy conminutas o bajas generan un tope temprano del tornillo, sin que se produzca un apropiado contacto y compresión entre los fragmentos), sino como ya hemos dicho, de la colocación subcondral del tornillo. El deslizamiento promedio fue de 9 mm (0 a 50 mm). Se

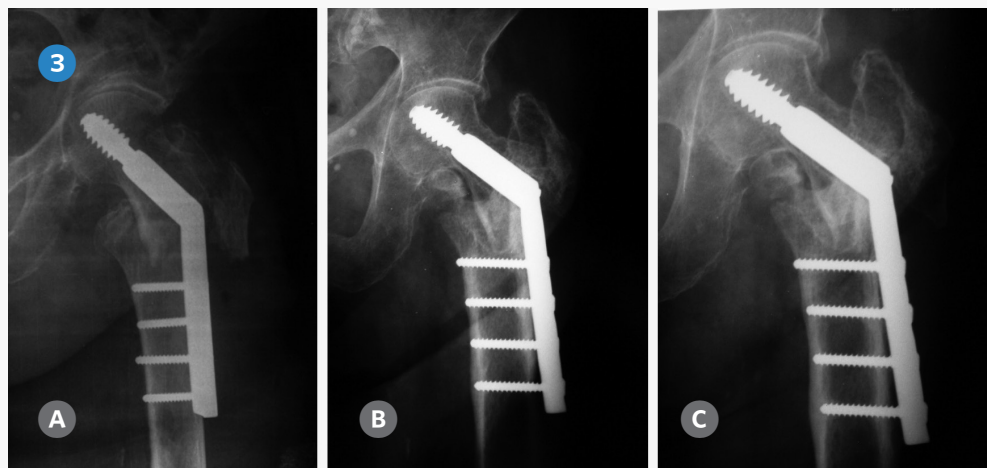
tomo arbitrariamente 5 mm de deslizamiento como un mínimo deseable para considerar una fractura impactada.

Para evaluar lo más finamente posible los pequeños detalles de técnica que pudieran tener un efecto no deseado en la evolución, se consideraron aparte los casos con defectos de técnica quirúrgica, que claramente comprometieran la estabilidad, y por lo tanto la evolución de la fractura. Estos casos serán explicados individualmente.



## Resultados

De las 62 fracturas evaluadas, 55 evolucionaron favorablemente con signos radiográficos de consolidación a los 4,2 meses de promedio (2,3 a 9 meses). Los 7 pacientes que fallaron (11 %), fueron divididos en dos grupos según la causa del fracaso: **Grupo 1-** Por evidentes errores de técnica quirúrgica, y **Grupo 2-** Por alguna causa mecánica que pudiera afectar la construcción y biomecánica del sistema. Estas últimas fueron de dos tipos: **A-** Por algún aspecto anatómico de la fractura que comprometiera la biomecánica del resultado quirúrgico y **B-** Por causas de otro origen que fueron evaluadas según las mediciones tomadas. En este grupo se incluye un paciente en el cual la fractura consolidó en posición correcta, pero luego de que fallara el sistema de fijación (Fig. 3). Esta paciente fue incluido ya que el objeto de este trabajo es evaluar cualquier aspecto mecánico que pudiera conducir a un eventual fracaso. Si solo consideramos los casos de no consolidación, sin fallas de técnica quirúrgica evidentes, que debieron ser reoperados en nuestra serie, el número es de 4 pacientes (6 %).



**Fig. 3:** Paciente de 84 años de edad, que presenta un correcto resultado postoperatorio. Obsérvese el escaso deslizamiento del tornillo cefálico (esta marca de osteosíntesis hace tope 3 mm antes de la rosca) A- Postoperatorio. B- A los 7 meses la paciente presenta 2 meses de dolor en el muslo y el implante flojo. C- Radiografía de los 12 meses PO. El dolor desaparece a los 8 meses y la fractura se consolida.

**Grupo 1:** Dos pacientes presentaron claros defectos de técnica quirúrgica. En uno de ellos los tornillos de la placa tomaron insuficientemente la cortical interna, por lo que debió ser reoperado por arrancamiento de la placa a los 35 días. El otro paciente presentó un desacople del tornillo cefálico del tambor de la placa debido a la utilización de un tornillo demasiado corto, y la consecuente mala colocación del tornillo compresivo. Ambos pacientes fueron reoperados con la misma técnica y evolucionaron favorablemente.

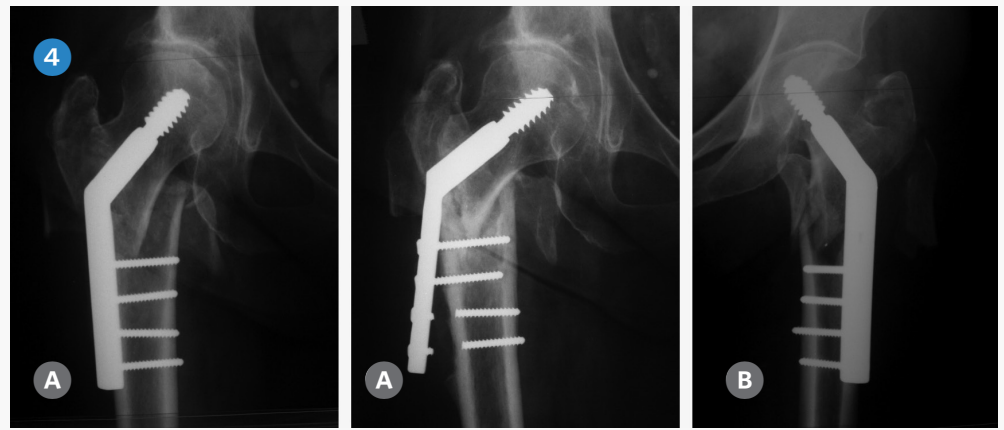
**Grupo 2- A:** En 2 pacientes la fractura presentaba características especiales de inestabilidad, lo que sugiere que la indicación de esta técnica quirúrgica fue al menos discutible. Uno de ellos presentaba una fractura muy baja, que sin ser subtrocantérica tenía un gran fragmento posterointerno y conminución del trocánter mayor. Esto generó una falta de contacto y compresión entre los fragmentos por insuficiente deslizamiento por tope precoz del sistema (Fig. 4 B). El segundo paciente de este grupo fue operado sin que se pudiera observar en las radiografías prequirúrgicas que en vez de una espícula en la zona del calcar, había un defecto en forma de V invertida. Por ello fue necesario rotar y desplazar posteriormente el fragmento proximal y medializar excesivamente la diáfisis para armar un sistema estable, aumentando la distancia Calcar - cortical interna y disminuyendo el potencial deslizamiento del tornillo, creando un sistema de transmisión de fuerzas incorrecto. Una característica común de estos 2 pacientes es que presentaron una capacidad de impactación limitada, con tope precoz. En ambos se realizó una artroplastía total de cadera como rescate, con buen resultado hasta la fecha.

**Grupo 2- B:** Este grupo, que es el que más nos interesa, incluye 3 pacientes con un resultado postoperatorio aparentemente correcto. Sin embargo, analizando las mediciones se observa que todos presentaban una impactación postoperatoria menor a 5 mm (2, 2 y 3 mm), con tope del tornillo cefálico en el tambor, y que en dos de ellos el tornillo no fue colocado en forma subcondral (Tabla 1). Uno de estos casos consolidó en posición correcta al aflojarse el implante (Fig. 3).

Si analizamos los datos de los pacientes del grupo 2 (Tabla 1), se advierte que en 4 de los 5 pacientes el deslizamiento hasta el tope es menor de 5 mm. Además, la no colocación del tornillo en forma subcondral como vemos en los pacientes 4 y 5, disminuye el potencial deslizamiento del tornillo por tope precoz (Fig. 4 A). El paciente restante (N° 1) es el que presentaba una fractura baja, por lo que si bien el deslizamiento fue de 6 mm hasta el tope del sistema, radiográficamente parece insuficiente para generar impactación entre los fragmentos (Fig. 4 B).

Paciente N	Grupo	Tipo de fractura	Ubicación tornillo F-P	Distancia Calcar - cortical	Tornillo subcondral F-P	Deslizamiento del tornillo hasta el tope
1	2-A	5	3-3	3	4-8 mm	6 mm
2	2-A	5	2-2	27	9-4 mm	2 mm
3	2-B	5	2-2	6	6-8 mm	2 mm
4	2-B	5	3-3	4	14-13 mm	0 mm
5	2-B	5	2-2	9	12-14 mm	2 mm

**Tabla 1:** Análisis de los aspectos mecánicos, excluyendo los casos con errores de técnica quirúrgica.



**Fig. 4:** **A** Paciente en el cual se observa como la no colocación del tornillo en forma subcondral genera un tope temprano (este implante hace tope a 3 mm de la rosca), con la falla a los 10 meses de operado. **B-** Paciente con fractura baja en el cual no se logra compresión entre los fragmentos por falta de deslizamiento del tornillo cefálico por tope precoz.

Con respecto al resto de los datos que podemos observar en la tabla 1, todos los pacientes presentaban fracturas tipo 5 de Evans. En todos la posición del tornillo en la cabeza fue correcta. En el paciente N° 2 la distancia Calcar – cortical interna fue de 27 mm como consecuencia de la falta de espícula proximal.

## Discusión

Dimon y Hughston describieron su técnica de fijación de las FLIC con el objetivo de dar estabilidad mecánica no anatómica a estas fracturas, transfiriendo las fuerzas del implante al hueso, y de ese modo evitar gran parte de las complicaciones que ocurren a consecuencia de los intentos de reducción anatómica.

La posibilidad de una rápida bipedestación y marcha por parte del paciente a quien se le realizó una estabilización con técnica de Dimon mejora la expectativa de supervivencia de los pacientes que han sufrido una FLIC<sup>5,10,13,15</sup>. Esto es un factor crucial al momento de evaluar el porcentaje de fallas, ya que la mortalidad de pacientes con FLIC puede llegar al 20 % durante la hospitalización, y superar el 30 % durante los primeros 6 meses postquirúrgicos<sup>2,10</sup>. Si esta técnica permite el comienzo de la marcha a las 24 o 48 hs, mejorando la posibilidad de supervivencia, probablemente el porcentaje de no consolidación aumente en comparación a publicaciones con un periodo inicial de reposo en cama más prolongado.

Los índices de no consolidación reportados en fracturas inestables son del 7 % al 13 %<sup>6,10</sup>. En nuestra serie observamos un mayor porcentaje de fracturas tipo 5 de Evans que en otros trabajos, por lo que las comparaciones son también de utilidad relativa. Otro aspecto que dificulta la comparación de resultados es que otras publicaciones<sup>2,18</sup> no consideran falla del tratamiento el colapso de la fractura al varo, o inclusive a la protrusión del tornillo en la cabeza femoral, si es que la fractura se consolida luego.

Sin duda son los 5 pacientes del grupo 2 los que más nos interesan en este análisis. En 4 de estos pacientes encontramos una capacidad de desplazamiento del tornillo hasta el tope (para convertirse en un sistema rígido) de menos de 5 mm, y si bien en el paciente restante desliza 6 mm, el tope del sistema es precoz en relación a la impactación entre los fragmentos. Esto impide uno de los principios fundamentales de esta técnica, como es la impactación entre los fragmentos para estimular la consolidación de la fractura. Si comparamos las fallas dentro del grupo de 23 fracturas con deslizamiento menor a 5 mm (4 pacientes = 18 %) con las fallas del grupo de 39 fracturas con deslizamiento mayor a 5 mm (1 paciente = 2 %) observamos que existe una diferencia significativa que confirma la importancia de generar un sistema dinámico para optimizar las posibilidades de éxito por impactación del foco.

Kyle insinúa ya en 1979 la posibilidad que el deslizamiento completo del tornillo cefálico de manera precoz produzca fallas de consolidación por transformar el sistema en uno rígido<sup>10</sup>. Las causas de esta falta de potencial impactación pueden ser de 3 orígenes. El primero no está en manos del cirujano modificarlo ya que depende de las características de la fractura y la anatomía del paciente. Si el cuello es corto, el deslizamiento será insuficiente ya que el tope del sistema será previo a una adecuada impactación de la fractura. También deben considerarse especialmente las fracturas con un trazo bajo, ya que en ellas es más difícil generar un sistema estable que cumpla con los objetivos de la técnica de medialización femoral, como son el contacto cortical medial de los fragmentos y la impactación controlada de los mismos con compresión del foco. En segundo lugar, es fundamental una colocación correcta del tornillo cefálico. Si se lo coloca subcondral, el

deslizamiento potencial se optimiza, y para esto lo ideal es buscar una posición 2-2 en la cabeza femoral. Por último, existen implantes que permiten una impactación del tornillo hasta la rosca, mientras que otros hacen tope 3 mm antes de la misma. Si se ganan unos milímetros cuidando cada aspecto mencionado, seguramente podamos optimizar la mecánica del sistema, aumentando nuestras probabilidades de éxito.

Una solución para evitar definitivamente un tope precoz podría ser la utilización de placas con barril corto (el largo mide 40 mm), pero esto plantea el inconveniente teórico de disminuir la capacidad de deslizamiento del tornillo por fricción dentro del barril. A medida que el tornillo se alarga, las fuerzas de fricción dentro del barril se incrementan, por lo que será importante una mayor longitud de tornillo dentro del mismo para disipar estas fuerzas y evitar atascamiento del sistema. Kyle recomienda un mínimo de 2,5 cm. de tornillo dentro del barril<sup>11</sup>.

Resulta claro que la imposibilidad de impactación del foco de fractura tiene un rol fundamental en el pronóstico, por lo que deben optimizarse todos los aspectos que pudieran garantizar un sistema estable pero dinámico: La ubicación subcondral del tornillo y su correcta colocación en la cabeza femoral, elegir una osteosíntesis que permita la mayor impactación (deslizamiento hasta la rosca, largo del tambor, etc.), y por supuesto, la indicación correcta de esta técnica.

## Bibliografía

- 1 - Bong S, Lau H. The treatment of instable intertrochanteric fractures of the hip: a prospective trail of 150 cases. *Injury*, 13, 139-146.
- 2 - Bridle S, Patel A. Fixation of intertrochanteric fractures of the fémur: A randomised prospective comparison of the Gamma nail and the dynamic hip screw. *JBJS*, 73-B, N° 2, 330-4, 1991.
- 3 - Dimon J., Hugston J.: Unstable intertrochanteric fractures of the hip. *JBJS* 49-A, N 3; 440-50; 1967.
- 4 - Dimon J: The unstable intertrochanteric fracture. *JBJS*, 92, 100-7, 1973.
- 5 - Evans E: The treatment of trochanteric fractures of the fémur *JBJS Br*, 31; 190-203, 1949.
- 6 - Harrington K, Johnston J: The management of conminuted Unstable intertrochanteric fractures. *JBJS Am*, 55: 1367-76; 1973.
- 7 - Hopkins T, Nugent J, Dimon J: Medial displacement Osteotomy for unstable intertrochanteric fractures. Twenty years later. *Clin orthop*, 245, 169-172, 1988.
- 8 - Jensen J, Michaelsen M: Trochanteric femoral fractures treated with Mc Laughlin osteosynthesis. *Acta Orthop Scand* , 46; 795-803, 1975.
- 9 - Kaufer H. Mechanics of the treatment of hip injuries. *Clin Orthop*, 146-53. 1980.
- 10 - Kyle R, Gustilo R, Premer R: Analysis of six hundred and twenty-two intertrochanteric fractures. *JBJS* 61-A, 2, 216-221, 1979.
- 11 - Kyle R, Wright T: Biomechanical analysis of the sliding characteristics of the compression hip screws. *JBJS Am*, 62-A, 8, 1308-14, 1980.
- 12 - Lau H, Lee P. Treatment of comminuted trochanteric femoral fractures with Dimon Hughston displacement fixation and acrylic cement. A preliminary report of sixteen cases. *Injury* 15, 129-135.
- 13 - Lopreite F.: Fractura lateral inestable de cadera: Resolución con técnica de Dimon y fijación interna con clavo placa compresivo dinámico. *Rev. AAOT* 65-2, 107-112, 2000.
- 14 - Lopreite F, Ratto J, del Sel H: Fractura lateral de cadera. análisis de fallas y complicaciones con el clavo compresivo dinamico. *Rev. AAOT*; 70-4, 307-312, 2005.
- 15 - Lorich D, Séller D, Nelson J: Osteoporotic pertrochanteric hip fractures: Management and current controversies. *JBJS Am*, 86-2, 398-410, 2004.
- 16 - Milstein D, Henry J, Rositto V: Fracturas intertrocantericas. Operación de Dimon. *Rev AAOT*, octava sesion ordinaria, 41 (5), 333-340, 1976.
- 17 - Partha S., Madhavan P. Nonunion of intertrochanteric fractures of the femur. Treatment by modified displacement and valgus osteotomy. *JBJS Br*; 77-B, 1, 90-92, 1994.
- 18 - Rao J, Banzon M, Weiss A. Treatment of instable intertrochanteric fractures with anatomic reduction and compression hip screw fixation. *Clin Orthop*, N° 175, 65-71, 1983.
- 19 - Sarmiento A, Williams E. The unstable intertrochanteric fracture: Treatment with a valgus osteotomy and I-Beam nail plate. *JBJS*, 52-A, N° 7, 1309-18, 1970.